Lane Medical Library

Aus der pathologisch-anatomischen Anstalt Basel.

ZUR
KASUISTIK DES RHINOPHYMA.

INAUGURAL-DISSERTATION

VERFASST UND DER

HOHEN MEDIZINISCHEN FAKULTÄT

DER

UNIVERSITÄT BASEL

ZUR

ERLANGUNG DER DOKTORWÜRDE

VORGELEGT VON

ALOIS SIMON EGGER

APPROB. ZAHNARZT IN NÜRNBERG.

MIT DREI TAFELN.

WÜRZBURG.

DRUCK DER KGL. UNIVERSITÄTSDRUCKEREI VON H. STÜRTZ.

1905.

Digitized by the Internet Archive
in 2026

https://archive.org/details/zurkasuistikdesp0000aloi

Während Fälle von Rhinophyma, d. h. von allmählicher, schliesslich exzessiver Vergrösserung der häutigen Weichteile der Nase früher mehr nur Kuriosa bildeten und wegen der damaligen Ohnmacht der chirurgischen Therapie nur selten Gegenstand pathologisch-anatomischer, speziell histologischer Untersuchung wurden, steht es heute anders mit unserer Kenntnis über dieses Krankheitsbild.

Schon die grosse Menge verschiedener Namen für das Rhinophyma, wie Elephantiasis der Nase, hyperplastische Weinnase, Acne hyperplastica, Kupfernase, Doppelnase, Pfundnase etc., auf welche wir noch näher eingehen werden, lässt vermuten, dass es sich entweder um verschiedenartige Dinge handeln muss, wobei besonders angiomatöse Hyperplasien, seltener wohl auf entzündlicher Basis, so nach Erysipel auftretende Elephantiasis (1) mit unterlaufen, oder aber, dass nur verschiedene Abstraktionen und Vermutungen über die Entstehung und die anatomische Art des Leidens, die hauptsächlich durch die mehr oder weniger zuverlässige Anamnese sowie die äussere Betrachtung gewonnen wurden, diesen Bezeichnungen zugrunde liegen.

Es ist daher als erfreulicher Fortschritt zu verzeichnen, dass eine sehr dankbare Art der Behandlung dieses Hautleidens der Nase, nämlich die Abschälung oder Dekortikation, jetzt immer mehr Material gefördert hat, welches ein genaueres anatomisches Urteil über das Wesen des Prozesses gestattet.

Als Ergebnis dieser Bemühungen kann man, wie wir gleich voraus nehmen wollen und was an der Hand der Literatur von uns genauer auszuführen sein wird, behaupten, dass sich aus den verschiedenen Formen ein echtes Rhinophyma herausschält, welches wesentlich eine Talgdrüsenhyperplasie darstellt, die mit fibröser Verhärtung und oft mit starker Vaskularisation verbunden ist.

Ein Beispiel dieser Art, das sich in der Sammlung der pathologisch-anatomischen Anstalt in Basel befindet, hatte ich selbst durch die Güte meines hochgeehrten Lehrers, des Herrn Professor Kaufmann, genauer zu untersuchen Gelegenheit; doch wollen wir, ehe wir zur näheren Beschreibung dieses Falles übergehen, die Literatur einer genauen Würdigung unterziehen.

Indem wir auf eine Durchsicht der älteren Schriften als zu weitgehend verzichten, möchten wir natürlich nicht sagen, dass diese monströse Erkrankung den Alten nicht auch schon bekannt geworden wäre. Nicht unerwähnt möge es aber bleiben, dass, wie uns Herr Professor Kaufmann mitteilt, die Pfundnase in dem präraphaelitischen Maler Ghirlandajo († 1494) einen vorzüglichen Darsteller gefunden hat; sein im Louvre befindliches Bild, bezeichnet als „Le vieillard et l'enfant" zeigt in offenbar gesuchtem Kontrast den trotz der formidablen Pfundnase nicht unsympathischen Alten, dessen Worten der hübsche, kindliche, aber offenbar mit dem Anblick der mächtigen, knolligen, blauroten Nase seines Lehrers versöhnte Schüler lauscht. Der treue Pinsel des florentiner Meisters hat uns hier ein Rhinophyma geschaffen, welches selbst einem modernen dermatologischen Atlas nicht zur Unehre gereichen würde.

Im Jahre 1816 erwähnt Meckel (2) Fälle von elephantiastischer Verdickung der Haut, speziell an der Nase, wobei sich vielfach gelappte, feste elastische Geschwülste vom Gewicht mehrerer Pfunde entwickeln, welche das ganze Gesicht bedecken. Er hält es für wahrscheinlich, dass ungewöhnliche Entwickelung einzelner Teile der Haut, z. B. der Talgdrüsen, diese bedeutenden Vergrösserungen veranlasse.

G. Simon (3) bestätigt auf Grund mikroskopischer Untersuchung die Vermutung Meckels bezüglich der abnormen Vergrösserung der Talgdrüsen bei der sog. Pfundnase; er findet alle Talgdrüsen der Nase erweitert und mit festem Hauttalg angefüllt, und ausserdem auch eine beträchtliche Vermehrung der bindegewebigen Elemente, die er als Hauptursache der knolligen Verdickung der Nase anspricht. Er rechnet das Krankheitsbild zur Acne, und zwar beschreibt er es als Acne hyperplastica, in Übereinstimmung mit der damals allgemein gültigen Anschauung.

Ein paar Jahre später weist Förster (4) auf die hervorragende Beteiligung der Blutgefässe beim Zustandekommen der Pfundnase hin. „Die bleibende Hyperämie führt allmählich, so schreibt er, eine Hypertrophie der Teile herbei, die Haut in den Knoten selbst und ihrer Umgebung wird durch neugebildetes Bindegewebe hypertrophisch und es bilden sich knollige Hervorragungen und Anschwellungen, die nahe an die bei Elephantiasis vorkommenden Veränderungen grenzen."

Als Tumores folliculares sebacei oder Lupiae sebaceae beschreibt Porta (5) Geschwülste, welche, wie aus dem nachfolgenden ersichtlich, unter den heutigen Begriff Rhinophyma fallen. Er versteht darunter jene Geschwülste, welche von einer abnormen Entwicklung der Talgfollikel abhängen. Letztere, unter der Haut und an den Wurzeln der Haut gelegen, besitzen die Fähigkeit, bei Ansammlung ihres Inhaltes anzuschwellen und sich äusserlich als Erhebungen zu manifestieren, welche wegen der durch sie bedingten Deformität und Belästigung nicht selten eine Exstirpation notwendig erscheinen lassen.

Als eine besondere, von ihm zuerst beobachtete Form der Entstehung der Tumores sebacei führt nun Porta die an, bei welcher eine nach Art einer Warze sich über die Hautoberfläche erhebende Geschwulst aus der gleichzeitigen Entwicklung eines Knotens von Talgdrüsen in einem Punkte ohne beträchtliche Anschwellung der einzelnen Drüsenkörper hervorragt. Er fand an einem Kadaver, welcher auf der Brust eine Geschwulst von der

Grösse und Form eines Taubeneies, sehr oberflächlich gelegen, ausserdem aber keine ähnlichen Geschwülste zeigte, die Nase mit Erhebungen bedeckt, welche dem Aussehen und dem durch Druck enleerten Sekret nach den Komedonen glichen. Verschiedene Durchschnitte durch die so affizierten Nasenteile zeigten auf beiden Schnittflächen eine Reihe vergrösserter Follikel, teils einfacher, teils zusammengesetzter. Erstere bildeten sphärische oder ovale oder birnförmige Schläuche mit glatter Oberfläche, letztere simulierten wahre Geschwülste, welche die Haut in die Höhe hoben, und liessen in ihren verschiedenen Gestaltungen den Übergang der gelappten Form in die schlauchartige erkennen. Sie waren einige Millimeter lang, inserierten sich auf der inneren Oberfläche der Haut, kommunizierten mit ihr durch die Ausführungsgänge, waren in das Fettgewebe eingebettet, strotzten von Talg und waren so dünnwandig, dass sie, kaum angeschnitten, sich entleerten oder zerplatzten. In den Schläuchen waren gewöhnlich Haare enthalten, welche sich zuweilen an der inneren Oberfläche inserierten oder auch die Wände durchbohrten. Porta zählte deren in einigen bis 16, ausser denen, welche schon mit dem Talg entleert worden waren und fand dergleichen auf allen ihren Entwicklungsstufen. Diese Cysten bildeten sonach gleichsam die Matrizes der Haare und waren durch die Krankheit fruchtbarer geworden, da die Talgfollikel der Nase im normalen Zustande nicht so viel Haare enthalten. Die Menge der vergrösserten Follikel war überaus gross, indem sich auf einer Schnittfläche von 7—8 mm Dicke und 1—2 cm Länge deren 15—35 zählen liessen, und es war daraus und aus dem Umstande, dass alle übrigen Gewebe gesund waren, zu schliessen, dass sowohl die einzelnen Erhebungen auf der Nase als auch die ganze Anschwellung derselben einzig und allein durch die mässige Vergrösserung sämtlicher oder wenigstens des grössten Teiles der Talgfollikel bedingt war. — Diesem Falle wird noch ein zweiter, ähnlicher beigefügt, in welchem eine hühnereigrosse, unebene Geschwulst den ganzen unteren Teil der Nase einnahm und nach ihrer Exstirpation, welcher Heilung folgte, gleichfalls

eine allgemeine Erkrankung der Talgfollikel ohne beträchtliche Erhebung eines einzelnen zeigte. In beiden Fällen konnte Porta in den erkrankten Follikeln den Acarus folliculorum, den er sonst in Kadavern in den Talgdrüsen der Nase oft in 1—4 Stück angetroffen hatte, nicht entdecken.

Virchow (6) betrachtet den Krankheitsprozess als den höchsten Grad der Acne rosacea und betont als die drei wichtigsten Momente zum Zustandekommen desselben Erweiterung der Blutgefässe, Verstopfung und damit Hand in Hand gehende pustulöse Auftreibung der Follikel und schliesslich Verdickung der umgebenden Hautpartie.

Hyperplastische Bildungen der Epidermis im Innern der drüsigen Apparate findet O. Weber (7) ungemein häufig im Gesicht und zwar mit Vorliebe auf der Nase. Die durch solch starke, lappige und gefässreiche Bindegewebswucherungen der Haut höckerig verunstaltete Nase nennt er Kupfer- oder Doppelnase, und weist besonders darauf hin, dass die geschwollenen Talgdrüsen mit den manchmal vereiternden, fast immer verstopften Ausführungsgängen für das Krankheitsbild charakteristisch seien und vor Verwechslung schützen.

Ferd. Hebra (8) erkennt, durchaus in Übereinstimmung mit Virchow, als wesentliche anatomische Grundlage der von ihm als dritter Grad der Acne rosacea beschriebenen Krankheit Vermehrung und Dilatation der Blutgefässe, Hypertrophie der Follikel und Neubildung von Bindegewebe. Die Dimensionen der Nase nehmen nach ihm hierbei nach einer oder der anderen Richtung oder auch allseitig aussergewöhnlich zu, so dass es zu starker Entstellung kommen kann.

Die gleiche Affektion beschreibt H. von Hebra (9) unter dem, uns hier zuerst begegnenden Namen Rhinophyma und kommt auf Grund seiner sorgfältigen Untersuchungen zu dem Ergebnis, dass Vermehrung und Dilatation der Blutgefässe neben der Bindegewebsneubildung die wesentlichen Momente für die Entstehung des Rhinophyms abgeben. An anderer Stelle schildert er das Krankheitsbild wie folgt: „Es verursacht

eine wesentliche Intumeszenz der Nase, meist ungleichmässig auftretend, so dass sich eine gelappte, höckerige Oberfläche bildet. Diese Lappen sitzen manchmal mit breiter Basis auf, in anderen Fällen sind sie gestielt. Je nachdem sich diese Lappen seitlich oder an der Spitze mächtiger entwickeln, bekommt die Nase eine grössere Breite oder Länge. Im ersteren Falle kann sie so breit werden, dass die Lidspalte dadurch teilweise gedeckt wird, im zweiten so lang, dass sie über die Oberlippe herabreicht. Die Farbe solcher Nasen ist verschieden; meist ist sie rot, blaurot, auch schiefergrau, seltener normal. Bei genauer Besichtigung findet man meist breite, rote, blaurote Streifen an der Oberfläche, stark ausgedehnte Blutgefässe. Die Konsistenz dieser Tumoren ist eine teigig-weiche, die Oberfläche ist glänzend, sehr fett, mit zahlreichen kleineren und grösseren Poren versehen, aus denen sich beim geringsten Drucke grosse Mengen Talg entleeren lassen von unangenehmem, ranzigem Geruch. Vereiterung oder geschwüriger Zerfall wurde nie beobachtet". Unter dem Mikroskop erkennt er den Prozess als eine Hyperplasie der Haut der Nase und der angrenzenden Bezirke der Wangen- und Stirnhaut, als eine Hyperplasie, an der mit Ausnahme der Bedeckung der Lederhaut sämtliche Gewebe sich beteiligen, insonderheit die Talgdrüsen, die sich cystös umwandeln. Hinsichtlich des Wachstums konstatiert Hebra jr., dass sich die ersten Anfänge des Rhinophyms sehr langsam entwickeln, die Intumeszenz aber bald rascher zunimmt und im Verlauf weniger Jahre beträchtliche Grösse erreichen kann. Bezüglich der Ätiologie bekämpft er den besonders von Ollier[1]) eingenommenen Standpunkt, dass das Leiden nur bei Trinkern vorkomme; so sei Alkoholmissbrauch in den vier von ihm beobachteten Fällen mit Sicherheit auszuschliessen.

v. Esmarch und Kulenkampff (10) kommen bei Besprechung elephantiastischer Bildungen im Gesicht, speziell an den

---

[1]) Ollier spricht geradezu von einer Elephantiasis des buveurs und beschuldigt speziell den Rotwein solcher spezifischer Wirkung.

Lippen zu dem Resultat, dass man beim Mangel genauer anatomischer Untersuchungen noch kein definitives Urteil über derartige Formen abgeben kann, glauben jedoch feststellen zu müssen, dass wohl Störungen in der Tätigkeit der Saftbahnen ätiologisch in Betracht kommen. Dann fahren sie fort: „Ähnlich verhält es sich mit der auf die Nase begrenzten Elephantiasis, falls man ihr nicht die bei Trinkern und infolge von Acne rosacea entstehenden Verunstaltungen zurechnen will. Diese beruhen auf mässigen, knolligen Hypertrophien, oft mit hochgradigen Ektasien der Gefässe, die sich aber stets auf die Nase beschränken und keine Neigung zum Übergreifen auf Wangen und Stirn zeigen (Billroth). Ein besonders hochgradiger Fall der Art findet sich abgebildet von Dieffenbach. Die Nase des 50jährigen Weintrinkers bestand, den beiden Nasenflügeln entsprechend, aus zwei Knollen, welche bis auf die Lippen herabhingen und kaum durch eine Mannesfaust zu verdecken waren".

Eine von Trendelenburg (11) operierte Geschwulst der häutigen Nase war purpurrot, ihre Oberfläche meist von varikösen Gefässen durchzogen. Durch Druck auf die Geschwulst konnte er aus den Follikeln der Haut Epithelbrei und Eiter ausdrücken. Den naheliegenden Schluss zu ziehen, dass sich die Follikel und Talgdrüsen an dem hyperplastischen Prozess aktiv beteiligen, konnte er sich jedoch nicht entschliessen, „denn dieselben, aus Follikeln entstandenen Retentionscysten finden sich auch bei der angeborenen, diffusen Leontiasis". Bei weiterer Untersuchung fand er die enorm vergrösserten und mit dicken Pfröpfen von Talg und Epithelbrei erfüllten Talgdrüsen eingelagert in ein sehr gefässreiches, derbes Bindegewebe, das subkutane Fett fast ganz verschwunden, die Nasenknorpel nach allen Richtungen hin hypertrophiert und die Nasenlöcher gleichfalls weiter als normal. Er nennt dieses charakteristische Krankheitsbild Elephantiasis oder Hypertrophie der Nase, unter welchem Namen drei ätiologisch verschiedene Dinge nebeneinander hergehen, die entzündlich hyperplastische Weinnase, das Fibroma molluscum, das er auf kongenitale Anlage zurück-

führt, und die wahre, endemische Elephantiasis Arabum der Nase.

Sowohl in ätiologischer als auch in anatomischer Hinsicht unterscheiden Birch-Hirschfeld (12) von der gewöhnlichen Acne die Acne rosacea, eine namentlich die Nase von Potatoren heimsuchende Krankheit, welche in leichteren Fällen sich als intensive Rötung der Nase ohne wesentliche Schwellung dokumentiert, manchmal auf dieser hyperämischen Basis die gewöhnlichen Knoten und Pusteln der Acne zeigt, in anderen Fällen aber zu förmlichen Wülsten und fleischigen Exkreszenzen führt — Rhinophyma.

Villaret (13) teilt mit, dass eine mit Rhinophyma behaftete Nase bis zur Grösse einer Faust anwachsen kann. An dieser einfachen Hypertrophie sei die Haut mit all ihren Elementen (Drüsen, Haarbälgen) und das Unterhautbindegewebe beteiligt. Er betrachtet eine derartige Volumszunahme der Nase als ein selbständiges Leiden, das der Elephantiasis anzugliedern sei.

Lassar (14) hält für das Primäre bei Entwicklung des Rhinophyms die Vergrösserung und cystische Entartung der Talgdrüsen, hervorgerufen durch einen von aussen kommenden, in den Talgdrüsen selbst steckenden Reiz (Bakterienanhäufung), der Hypersekretion und damit cystische Ausweitung bedinge. Sekundär schliesse sich daran um die entarteten Talgdrüsen herum eine Entzündung und Neubildung gefässreichen, weichen Bindegewebes. Er spricht den gutartigen, homöoplastischen Tumor als Cysto-adeno-fibrom an. Stellt sich Lassar so schon bezüglich der Deutung der Neubildung auf einen besonderen Standpunkt, so glaubt er auch bezüglich der Ätiologie auf den Umstand aufmerksam machen zu sollen, dass in den von ihm beobachteten Fällen die Patienten sich schon in der Norm durch ungewöhnlich weites Kaliber ihrer Drüsenmündungen, durch sog. grosse Poren auszeichnen; es handle sich also um eine Prädisposition, die die Einwanderung des von aussen kommenden Reizes in die Talgdrüsen wesentlich begünstige.

Jessner (15) unterscheidet beim Rhinophyma, der hochgradigsten Form der Acne rosacea oder des Erythema angiectaticum, zwei Arten: 1. den arteriellen Habitus, der sich kennzeichnet durch hellrote, zarte, glatte Haut, und 2. den venösen Habitus, charakterisiert durch blaurote, derbe, verdickte, mit vielen, oft indurierten Acnepusteln besetzte Haut. Besonders die zweite Form führt zu breitbasigen, lappigen oder gestielten, meist weichen Knoten und Knollen auf der Nase. Diese Knoten sind Neubildungen gallertartigen Bindegewebes, also — fibromatöse Wucherungen. Als das Wesentliche zum Zustandekommen des Rhinophyms betrachtet er aber die Erweiterung und die Neubildung von Gefässen, sowohl oberflächlich als in der Tiefe. Daneben findet er oft hypertrophische, manchmal auch vereiterte Talgdrüsen.

Nach Unna (16) sind die Erscheinungen des Rhinophyma im wesentlichen zu suchen einmal in der Volumzunahme der Talgdrüsen und dann in der bindegewebigen Wucherung. In den leichteren Graden finde sich oft nur der eine von beiden Prozessen vor, während ihr gleichzeitiges Vorhandensein zu den typischen, oft bizarrsten Entstellungen des Gesichtes führe. Er schreibt darüber folgendes: „An der Nase kombiniert sich die mehr oder minder diffuse Hypertrophie der Talgdrüsen, welche hauptsächlich die lange dauernden Formen und Ausgänge des seborrhoischen Katarrhs begleitet, mit fibröser Hypertrophie zum Rhinophyma und erzeugt dann auf den lappigen Auswüchsen dieses Organs durchscheinendere Stellen, ähnlich den Öldrüsen einer Orangenschale". Und an anderer Stelle sagt er: „Gewöhnlich werden dieselben (nämlich die eben geschilderten Folgezustände der Rosacea seborrhoica, als da sind fibromatöse Wucherung und konsekutive Talgdrüsenhypertrophie) als Resultate einer sog. „Acne rosacea" aufgefasst, doch mit Unrecht; dieser Begriff verleitet zu Irrtümern und muss aufgegeben werden. Die Acne führt ebenfalls zu hypertrophischen Zuständen (Acne hyperthrophica), doch sind diese grundverschieden von den Hyperthrophien, die sich an die Rosacea seborrhoica anschliessen". Er will den

gemischten Begriff Acne rosacea gestrichen und durch Rosacea hypertrophica ersetzt wissen. Als Hauptunterschied der Rosacea von der Acne gibt er an, dass bei den seborrhoischen Prozessen in der Kutis nur wenig Plasmazellen und aus diesen weiterhin keine Chorioplaxen und Riesenzellen gebildet werden, während diese Zellformen bei jeder länger bestehenden Acne in grosser Anzahl zu finden sind.

Dann fährt er fort: „Bei der hypertrophierenden Rosacea findet eine progressive Metamorphose in zwei Richtungen statt. Einerseits bildet sich allmählich auf Kosten der Massen gewöhnlicher Spindelzellen fibröses Gewebe aus. In reinen Fällen dieses Fibroms geht nicht bloss das Gewebe der Kutis und des Hypoderms in demselben auf, sondern es bildet höckerige, derbe Protuberanzen nach aussen, besonders auf der Nase, die ausserdem selbst zu einer unförmlichen Masse aufgetrieben wird. In diesen Fällen bleiben die Knäueldrüsen und nach dem Ausfallen der Lanugohaare auch die Talgdrüsen erhalten, ohne dass die letzteren hypertrophieren. In anderen Fällen vergrössern sich die Talgdrüsen durch Vergrösserung und Vermehrung der Läppchen in geschwulstartiger Weise und bilden den Hauptanteil des entstehenden Rhinophyms, welches dann überall mit durchscheinenderen Stellen besetzt ist, und an die drüsenreiche Schale einer Apfelsine erinnert. In einer dritten Reihe von Fällen — und dieses sind die voluminösesten — vereinigen sich beide Prozesse zur Bildung unförmlicher, meist gelappter Geschwülste der Nase und in geringerem Masse auch der Wangen, indem an verschiedenen Stellen bald das Fibrom bald die Drüsenhypertrophie vorwiegt. Aber auch dann noch ist das Rhinophyma eine viel einheitlichere und einfacher gebaute Geschwulst als die an Volumen minder bedeutende Acne hypertrophica". Diese letztere kennzeichnet er als die höchste Ausbildung der Acne indurata mit Verdickung der gesamten Haut, Hypertrophie der Talgdrüsen und Bildung entzündlicher Knoten.

Auffallend erscheint uns hierbei, dass Unna die Gefässveränderungen, die sich bei Entwicklung der Pfundnase ab-

spielen, gänzlich unbeachtet lässt, ganz im Gegensatz zu anderen Forschern, die denselben hier eine grosse Rolle anweisen.

So ist nach den Untersuchungen Lessers (17) das Primäre bei der Entstehung unseres Rhinophyms die Erweiterung und Proliferation der Gefässe; dadurch wird Hypertrophie des Bindegewebes bedingt; diese wiederum führt durch mechanische Kompression der Ausführungsgänge zur Stauung des Sekretes in den Talgdrüsen und so zur Entzündung.

Wegen der auffallenden Gefässbeteiligung bei den im Verlaufe der Acne rosacea auftretenden, mächtigen Verdickungen der Nase — Rhinophyma — ist Ziegler (18) sogar geneigt, sie zu der angiomatösen Elephantiasis zu zählen. Einen Unterschied gegenüber der letzteren erkennt er jedoch darin, dass die Gefässerweiterung ganz allmählich im Laufe der Jahre sich einstellt und dass an der Hautverdickung sich auch die Talgdrüsen wesentlich beteiligen.

Kaposi (19) beschreibt die Pfundnase wieder als den dritten Grad der Acne rosacea und unterscheidet makroskopisch zwei Formen. Das eine Mal entstehen auf der Nase rundliche und unregelmässig gestaltete, neben und übereinander sich auftürmende, manchmal auch überhängende, geschwulstartige, lappige Auswüchse von weichelastischer Konsistenz, deren allgemeine Decke reichlich von feinen bis rabenkieldicken Gefässen durchzogen, von Komedonen und Acnepusteln besetzt erscheint; letztere hält er allerdings von für mehr untergeordneter Bedeutung, die das eigentliche Wesen des Prozesses nicht betreffen. Diese erste Form die er als die eigentliche Pfundnase bezeichnet, kann solch kolossale Dimensionen annehmen, dass die Lappen bis auf die Oberlippe herabhängen und die abenteuerlichste Gestalt zeigen. „Eine zweite Form entwickelt sich als gleichmässige Hypertrophie der häutigen Nase, welche verbreitert und mit schnabelartiger, verlängerter, wulstiger Spitze hervorragt“. Histologisch-anatomisch ist die Kupfernase nach ihm bedingt durch Neubildung gallertartigen Bindegewebes, Ausdehnung und Hypertrophie der Talg-

drüsen, Ausdehnung der bestehenden und Neubildung von oberflächlich lagernden Gefässen in der Haut, von Teleangiektasien, ja auch Erweiterung der aufsteigenden Koriumgefässe und deren Zweige. Als allgemein bekannte Ursache dieser auffälligen Erkrankung führt er wieder den gewohnheitsmässigen Alkoholmissbrauch an, ja, er schliesst sogar aus der Farbe der Nasen auf die Qualität der genossenen, schädigenden Getränke; so zeigen nach Kaposi Weintrinker meist lebhaft rote Knoten, Biertrinker mehr cyanotisches Rhinophyma, Branntweintrinker vorwiegend dunkelblaue und glatte Nasenhaut neben sonst geschmeidiger, panniculusreicher Haut.

Eingehende mikroskopische Untersuchungsergebnisse hat Dohi (20) in einer Arbeit über das Rhinophyma aus der Klinik von Kaposi niedergelegt. Er hält für das Primäre, ganz wie Lesser, die Erweiterung der Gefässe; Neubildung solcher konnte er nicht mit Sicherheit nachweisen. Als Ursache der Gefässerweiterung spricht er eine Innervationsstörung an, eine Angioneurose. Gleichzeitig mit der Erweiterung der Gefässe geht einher Hypertrophie der Gefässwände. Folge der Erweiterung ist eine dauernde Hyperämie, also Überernährung der betroffenen Teile. Diese letztere äussert sich an der Epidermis durch stellenweise stärkere Verhornung mit Schuppenbildung, an den Talgdrüsen durch Hypersekretion und Hypertrophie (wobei er betont, dass es sich immer um eine reine Drüsenhypertrophie handelt, nicht um eine Vermehrung, oder um ein Adenom im pathologisch-anatomischen Sinn), am Bindegewebe durch chronisches Ödem und schliesslich, neben Hypertrophie der Bindegewebszellen, durch zellige Neubildung. Das sind alles Veränderungen vegetativer Art, abzuleiten aus der primären Angioneurose und der konsekutiven nutritiven Störung. Dazu gesellen sich nun nach Dohi Veränderungen entzündlicher Art, welche die Drüsen, die Drüsengänge und deren Umgebung betreffen, zu akuten Eiterungen und Vereiterungen von Follikeln, Bildung von Granulations- und Narbengewebe, cystöser Umwandlung der Drüsengänge und schliesslich zur Zu-

nahme des Bindegewebes durch Induration Veranlassung geben. Welcher Art der entzündliche Reiz ist, ob bakteritischer oder chemischer Natur — Zersetzung des retinierten Fettes — lässt er unentschieden, soviel steht aber für ihn fest, dass der Reiz in dem Inhalt der erweiterten Drüsengänge und der Follikel gegeben ist.

Pottgiesser (21) beschreibt das Rhinophyma als eine gutartige, im Verlaufe vieler Jahre allmählich entstehende Geschwulstbildung, welche ausschliesslich das männliche Geschlecht befällt. Als ätiologisches Moment schliesst er Alkoholmissbrauch auf Grund seiner Beobachtungen aus, glaubt dagegen der Vererbung eine Hauptrolle zuweisen zu müssen. Den mikroskopischen Befund schildert er also: „Die auffallendste Erscheinung in den Schnitten ist die ganz kolossale Vergrösserung der Talgdrüsen, welche so stark ausgesprochen ist, dass eine Drüse auch bei schwächeren Vergrösserungen das ganze Gesichtsfeld einnimmt. Die Vergrösserung der Talgdrüsen ist nicht nur eine passive, rein cystische, hervorgerufen durch Stauung des Sekretes in den Ausführungsgängen, sondern es handelt sich zum Teil um eine aktive Hyperplasie der Drüsenläppchen durch aktive Gewebsproliferation. Was in zweiter Linie auffällt, ist eine sehr starke Hypertrophie des Bindegewebes der Kutis und Subkutis mit Ektasien der kleinsten Gefässe, welch letztere Erscheinung sich ja auch schon klinisch bemerkbar macht. In dem hypertrophischen Bindegewebe finden sich eingelagert Herde rundzelliger Infiltration und ebensolche Infiltration längs den Gefässen. Riesenzellen fanden sich nicht vor. Da die Ausführungsgänge infolge der Hypertrophie der Talgdrüsen langgezogen in die Kutis hineinragen, so kommt es im mikroskopischen Bilde vor, dass ein kleinzelliges Infiltrat, direkt um den Ausführungsgang gelagert, diesen komprimiert; für die Sekretstauung kommt ausser der Verstopfung der Talgdrüsen ein neues Moment, das der Kompression durch Gewebswucherung hinzu. Die Verstopfung der Talgdrüsenausführungsgänge kommt nicht allein durch Stauung und Eintrocknung

des Sekrets zustande, sondern es ist entschieden mitbeteiligt eine Zellwucherung, ausgehend vom Epithel der Drüsenausführungsgänge. Das Epithel findet sich in mehreren Schichten übereinandergelagert und wir fanden, was wichtig ist, an diesen Stellen Kernteilungsfiguren. Den ersten Anstoss zu der Sekretstauung wird gewiss die einfache Verstopfung des Ausführungsganges geben, durch den Reiz des gestauten und an den Wänden des Ausführungsganges anklebenden Sekrets kommt es dann zur Zellwucherung vom Epithel aus". Im übrigen hebt er noch hervor, dass die Epidermis im allgemeinen keine Hypertrophie aufweist, nur an vereinzelten Stellen zeigte sich in der Nähe der Talgdrüsenausführungsgänge Epithelwucherung.

Haben bisher alle Autoren übereinstimmend die absolute Gutartigkeit des Tumors hervorgehoben, so glaubte Krieger (22) in seinen Beiträgen zur Kenntnis des Rhinophyma einen Fall mitteilen zu können, wo das für gewöhnlich als harmlos imponierende Rhinophyma malign degenerierte. Der von ihm beobachtete Patient stand in Behandlung wegen eines Karzinoms des Ösophagus. Ausserdem hatte Patient eine Geschwulst auf der Nase, die Krieger folgendermassen beschreibt: „Es ist dies ein rundlicher Tumor, welcher an der Nasenspitze sitzt. Seine Oberfläche ist sehr uneben, zeigt leichte, knollige Hervorwölbungen und auch wieder Einbuchtungen, seine Konsistenz ist derb, die Farbe infolge reichlicher Gefässentwicklung dunkelblaurot. Gegen die Unterfläche ist der Tumor nicht verschieblich, ist jedoch gegen die Umgebung scharf abgegrenzt; Druckempfindlichkeit besteht nicht. Über die Dauer des Bestehens dieses Nasentumors gibt der Patient an, dass er denselben etwa 14 Tage später als sein Magenleiden bemerkt habe, früher sei die Nase normal gewesen. Danach würde der Tumor etwa sechs Wochen bestehen; er soll beständig und gleichmässig gewachsen sein. Es entstand nun die Frage, um was es sich in dem vorliegenden Falle handle, und da musste zunächst an Rhinophyma gedacht werden. Der Umstand, dass die Nase früher normal gewesen, konnte nicht so sehr ins Gewicht fallen; denn eine leichte Acne rosacea

wäre vielleicht vom Patienten wenig beachtet worden. Allerdings fanden sich weder am gesunden Teile der Nase, noch an den Wangen irgend welche Spuren dieser Krankheit. Gegen Rhinophym konnte vielleicht das schnelle Wachstum in der verhältnismässig kurzen Zeit angeführt werden, indessen waren die Angaben nicht so sicher, musste doch auch das Ösophaguskarzinom viel länger als acht Wochen bestehen, wie Patient angegeben hatte". Der Kranke starb bald und die Sektion ergab ein Primärkarzinom des Ösophagus mit Metastasen in der Lunge, der Leber, den Mesenterialdrüsen und — in der Nase, worüber die histologische Untersuchung keinen Zweifel liess. — Der Name Rhinophyma ist auf das von Krieger beschriebene Bild sicher nicht anwendbar, und abgesehen vom mikroskopischen Befund sprachen auch schon die klinischen Erscheinungen, insbesondere das schnelle Wachstum, entschieden gegen die Berechtigung der Anwendung einer solchen Bezeichnung. Die ganze Auffassung spricht nur für eine seltene Begriffsunklarheit.

Koenig (23) ist der Ansicht, dass der ganze Prozess von den entzündeten Talgdrüsen ausgeht, wobei sich auf der Haut der Nasenspitze und Flügel blaurote, manchmal mit deutlich erweiterten Gefässen versehene Knoten bilden. Gesellt sich dazu noch eine erhebliche Wucherung des Bindegewebes in der Umgebung, so kommt es zu der als Pfundnase bekannten knolligen Schwellung.

Einen interessanten Fall von Rhinophyma teilt Wende (24) mit. Offenbar auf primärer Angioneurose beruhende, langsam sich entwickelnde knollige Wucherungen der Nasenspitze wurden durch einen zufälligen Schlag mit einem Backstein zu rapidem Wachstum angeregt. Unter dem Mikroskop zeigten sich Wucherungen der Talgdrüsen, Erweiterung der Gefässe und Vermehrung des Bindegewebes, also die typischen Veränderungen des Rhinophyms, die Wende in seinem Falle auf die beständige Hyperämie an der Nasenspitze des Patienten zurückführt; die Anamnese hatte nämlich ergeben, dass, anfangs vorübergehend, später dauernd an der Nasenspitze sich eine

Rötung einstellte, auf der sich allmählich Knoten, Pusteln und schliesslich knollige Neubildungen entwickelten.

In einer sehr instruktiven Arbeit „Über Rhinophyma" bemerkt Solger (25) einleitend, dass man bei Männern vorgerückten Alters häufig eine Entartung der häutigen Teile der Nase beobachten könne, die sowohl durch die intensive, blaurote Verfärbung, wie auch durch Neubildungen lappig-knolliger Art zu starker Entstellung führt. Die histologischen Veränderungen charakterisiert er dahin, dass es sich hauptsächlich handle um Gefässerweiterung hohen Grades, beträchtliche Bindegewebsvermehrung und auffallende Volumzunahme der Talgdrüsen. Bezüglich der letzteren kommt Solger auf Grund seiner Untersuchungen zum Schlusse, dass es sich nur um Hypertrophie oder Hyperplasie der Talgdrüsen handle, da sich die Drüsen von den normalen durch nichts als durch erweiterte Ausführungsgänge und durch vergrösserte und vermehrte Lappenbildung unterscheiden. Über die von ihm angestellten Messungen der Drüsen berichtet er: „Die Drüsenläppchen waren von sehr verschiedener Grösse, aber alle von ziemlich rundlicher Form. Die grössten massen in ihrem kleinsten und grössten Durchmesser 1320 zu 2420 μ. Das Lumen der Drüsenausführungsgänge schwankte im Durchmesser zwischen 250—750 μ, die Dicke ihrer epithelialen Wandung betrug 50—130 μ. Da die Dicke der Wandung normalerweise bis zu 70 μ betragen kann, ist die Abweichung von der Norm hier nicht sehr auffallend; bei der Vergrösserung der Drüsenläppchen jedoch ist sie doch recht beträchtlich, allerdings muss noch einmal betont werden, dass die angegebenen Masse nur für die grössten gelten, die an Häufigkeit des Vorkommens weitaus hinter solchen, die nur halb so gross und noch kleiner sind, zurückstehen". Bezüglich der Ursache der Hyperplasie der Talgdrüsen hält Solger die Ansicht Dohis, dass es sich um eine Angioneurose mit konsekutiver, nutritiver Störung handelt, für sehr wahrscheinlich, namentlich im Hinblick auf die Tatsache, auf die Barlow (26) hingewiesen hat, dass an Nävus-

bildungen mit Teleangiektasien sich sekundär Hyperplasie der Talgdrüsen anschliessen kann.

Jadassohn (27) schildert das Rhinophyma wieder als höheren Grad der Acne rosacea, die er folgendermassen definiert: „Acne rosacea ist ein Symptomenkomplex, in welchem Teleangiektasien, Hyperplasie des Bindegewebes und der Talgdrüsen die wesentlichen Komponenten, bei dem aber oft Seborrhoe, Acnepusteln und Kongestionen teils als prädisponierende teils als begleitende Zustände vorhanden sind. Es kommen durch die verschiedenen Kombinationen dieser pathologischen Zustände alle Übergänge von der einfachen Rosacea bis zum ausgebildeten Rhinophyma vor.“ In diesem letzten Stadium zeigen sich hoch- bis blaurote, unregelmässig höckerige, derb elastische Schwellungen, welche eine kolossale Vergrösserung der Nase bewirken. Als anatomisches Substrat für diese auffälligen Erscheinungen führt auch Jadassohn die uns schon bekannten Momente an, nämlich Neubildung und Dilatation von Gefässen, Erweiterung der Talgdrüsenöffnungen, Hypertrophie der Talgdrüsen selbst, Anhäufung von Sekret in ihren Ausführungsgängen und schliesslich Bindegewebshyperplasie.

v. Bruns (28) hat im ganzen 11 Fälle von Rhinophyma beobachtet und seine Erfahrungen in einer eigenen Abhandlung darüber niedergelegt. Es handelte sich meist um ältere Herren, bei denen sich das Leiden im Zeitraum von 5—20 Jahren entwickelt hatte. Nur zwei der Patienten waren Trinker, woraus er den Schluss zieht, dass man dem Alkoholismus bei der Ätiologie der eigentümlichen Erkrankung zu viel Platz einräumte; eher sei in vielen Fällen die Entstehung des Rhinophyms auf angeborene Anlage zurückzuführen. Desgleichen wendet er sich gegen die frühere Auffassung, dass die Knollennase sich stets auf dem Boden der Acne rosacea entwickle. Bezüglich der äusseren Erscheinungsweise und der histologischen Struktur konstatiert er eine ausserordentliche Gleichförmigkeit. Er schreibt darüber: „Die äussere Nase ist in ihrer vorderen Partie, im Bereich der Nasenspitze und der beiden Nasenflügel, teils unförmlich ver-

dickt, teils mit lappigen Auswüchsen versehen, welche meist mit breiter Basis, selten einigermassen gestielt aufsitzen. In der Regel sind es drei unregelmässig kuglige Lappen, die von der Nasenspitze und den beiden Nasenflügeln herabhängen, zuweilen ist aber auch die Geschwulst durch tiefe Furchen in zahlreiche Lappen geteilt. Bei exzessiver Grösse hängen die Knollen über die Oberlippe und sogar bis über das Kinn herab; bei einem meiner Patienten musste die pendelnde Geschwulst, welche über den Mund herabhing, beim Essen und Trinken emporgehalten werden.

Die Geschwulst hat eine weiche Konsistenz und glänzende, fette Oberfläche, die mit zahllosen, weiten und tiefen Poren versehen ist, aus denen sich bei leichtem Druck dicke Pfröpfe und makkaroniähnliche Bänder ausdrücken lassen. Die Farbe der Geschwulst ist zuweilen purpurrot oder blaurot, zuweilen graulich; in vier meiner Fälle war sie ganz unverändert. Oft sind an der Oberfläche erweiterte Gefässe deutlich sichtbar, oft sind solche gar nicht zu erkennen."

Die mikroskopischen Präparate seiner Fälle gaben v. Bruns immer das gleiche Bild: es handelte sich um Hypertrophie der Talgdrüsen, die oft cystisch erweitert, und mit Talg und Epithelbrei erfüllt waren, ferner um sehr gefässreiches, hyperplastisches Bindegewebe. Nirgends fand er auch nur eine Spur von Wucherung des Deckepithels oder der Drüsengänge. Er ist geneigt, die durchaus gutartige, homöoplastische Bildung mit Trendelenburg als Fibroma oder Fibroma molluscum, mit Lassar als Cysto-Adeno-Fibrom anzusprechen, je nachdem im einzelnen Fall die cystöse Erweiterung der Talgdrüsen oder die Hypertrophie des Bindegewebes vorherrscht.

Auch auf Kaufmann (29) macht das Rhinophyma den Eindruck einer benignen, aus gefässreichem Bindegewebe und enorm vergrösserten, cystisch erweiterten Talgdrüsen bestehenden Neubildung, entstanden auf dem Boden der Acne rosacea. Letztere verursacht in den schweren und schwersten „elephantiastischen" Fällen „purpurrote, gefässreiche Flecken, Knötchen, Höcker, knollige Wülste, besonders an der Nase und zum Teil auch an

den Wangen". Mikroskopisch findet er „neben der Erweiterung der Gefässe eine Vergrösserung der Talgdrüsen, deren Ausführungsgänge durch Sekret verstopft sein können, und deren Umgebung entzündlich infiltriert, später fibrös hyperplasiert ist."

Bogrow (30) verneint mit Pospelow einen Zusammenhang des Rhinophyma mit Rosacea und erklärt diese Nasendifformität als eine Elephantiasis mollis mit gleichzeitiger Hyperplasie der Talgdrüsen. Abgesehen von dieser letzteren findet er noch Hyperplasie des Bindegewebes, Erweiterung der Blut- und Lymphgefässe, manchmal begleitet von zelliger Infiltration als das anatomische Substrat der Erkrankung; in dem von ihm speziell beschriebenen Fall war ausserdem noch der Acarus folliculorum nachzuweisen. Obgleich sein Patient Abusus in Baccho negierte, ist er doch geneigt, bei der Ätiologie dem Alkohol eine Rolle insofern zuzuweisen, dass bei langjährigem Alkoholmissbrauch Magen- und Darmkatarrh entsteht und somit ein schädigender Einfluss auf den Allgemeinzustand ausgeübt wird. Über den äusseren Befund seines Falles schreibt er selbst: „Es handelt sich um einen 64jährigen Mann, der schon 15 Jahre an Rhinophym leidet. Kein Abusus spirituosorum, keine Spuren von Acne rosacea. Die Nase ist in ihrem unteren Drittel ums Doppelte vergrössert. Die Nasenhaut ist blass, welk und uneben. Die wülstigen Knoten sind voneinander durch tiefe, schmale Furchen abgegrenzt. Die Drüsenmündungen sind erweitert wie auf einer Apfelsinenhaut und mit dunklen Talgpfropfen verstopft. Die Konsistenz der Nase erinnert an einen Kautschukschwamm."

Nach Leser (31) endlich kommt es im Verlauf der Acne rosacea sehr häufig zu grösseren, knotenförmigen Anschwellungen und Geschwulstbildungen, welche der Nase eine unförmliche Gestalt geben. Er erklärt sich den Prozess so, dass primär eine Gefäss-Neubildung und Dilatation erfolgt, die zu bindegewebiger Neubildung anregt. Die fast immer gleichzeitig sich einstellende Vergrösserung der Talgdrüsen hält er für die Folge der Sekretstauung, die ihrerseits hervorgerufen wird in-

folge Verlegung der Ausführungsgänge durch die hypertrophischen Gewebe.

Aus all dem ersehen wir, dass die Autoren, die sich mit Rhinophyma beschäftigt haben, bezüglich der pathologisch-anatomischen Veränderungen wie auch des klinischen Befundes eine ziemliche Übereinstimmung zeigen. Vor allem dürfte unzweifelhaft sein, dass es sich bei unserer immerhin seltenen Krankheitsform um eine durchaus gutartige, geschwulstartige Bildung handelt, die sich durch folgende drei Veränderungen der häutigen Nase kennzeichnet: Erweiterung und Neubildung der Gefässe, Hypertrophie ev. Hyperplasie der Talgdrüsen und schliesslich Neubildung des Bindegewebes.

Anders ist es bezüglich der Ätiologie; hier gehen die Ansichten der Forscher ziemlich auseinander. Doch kann man zweckmässig zwei grössere Gruppen unterscheiden. Die eine steht auf dem Standpunkt, dass das Rhinophyma der höchste Grad oder das Endstadium der Acne rosacea sei, die andere Gruppe hält diese Annahme für zu einseitig und betont, dass eine grosse Anzahl von Rhinophymfällen nicht auf dem Boden der Acne rosacea entstanden sei, eher könne kongenitale Anlage, auch Vererbung in Frage kommen.

Die Anhänger der ersten Ansicht machen für das Entstehen des Rhinophyma natürlich alle Momente verantwortlich, die Acne rosacea überhaupt erfahrungsgemäss bedingen können. Hierher gehören vor allem der übermässige, gewohnheitsmässige Genuss von Alcoholicis, dauernder Aufenthalt bei jedem Wind und Wetter in frischer Luft, ferner Konstitutionsanomalien, überhaupt alle Umstände, welche die Widerstandskraft der Gefässwände herabsetzen, so dass sie ihre tonische Kontraktionskraft mehr oder weniger eingebüsst haben.

Auf der anderen Seite machen die Verfechter der Vererbungs- bezw. kongenitalen Anlagetheorie auf den Umstand aufmerksam, dass in vielen ihrer Fälle Alkoholismus mit Sicherheit auszuschliessen sei. So gibt z. B. v. Bruns zwar unumwunden zu, dass aus der Trinker- oder Kupfernase die Knollennase entstehen könne,

kann sich jedoch die Tatsache, dass es unendlich viele Trinker, aber äusserst wenige Fälle von Rhinophyma gibt, sowie dass man so viele Trinkernasen sieht, und doch so wenige Knollennasen, nur dadurch erklären, dass die Ansicht, dass das Leiden nur bei Trinkern vorkomme, nicht zutreffend ist.

Weiters ist noch keine Einigkeit erzielt darüber, welcher Prozess der primäre, welcher der sekundäre ist bei der Entwicklung des Rhinophyms. Wenn wir uns die zwei markantesten Ansichten hierüber aus der obigen Literaturzusammenstellung nochmals vergegenwärtigen, so ist es Lassar, der für das Primäre die Vergrösserung und cystische Entartung der Talgdrüsen hält, mit konsekutiver Hypertrophie des Bindegewebes, und als das veranlassende Moment einen unbekannten, in den Talgdrüsen selbst steckenden, allerdings von aussen kommenden Reiz annimmt. Dohi dagegen erklärt als das Primäre die Erweiterung der Blutgefässe, hervorgerufen durch eine Innervationsstörung, eine Angioneurose; daran schliesse sich sekundär die Hypertrophie der Talgdrüsen und die Wucherung des Bindegewebes. Uns dünkt die letztere Anschauung um vieles wahrscheinlicher als die erstere, da sie die auffallende Beteiligung der Blutgefässe beim ganzen Prozess auf das einfachste und folgerichtigste zu erklären vermag.

Einer ausdrücklichen Konstatierung wert halten wir schliesslich die Tatsache, dass alle Autoren ohne Ausnahme bezüglich der Teilnahme der Talgdrüsen an der Vergrösserung der häutigen Nase feststellten, dass es sich stets nur um Volumszunahme bezw. Neubildung von Drüsen bei erhaltener normaler Funktion handelt, ein Befund, auf den wir noch näher zurückkommen werden. Vorher wollen wir unsere eigenen Untersuchungen besprechen.

Das Material hierzu lieferte ein in der chirurgischen Klinik zu Basel am 2. November 1887 wegen Carcinoma cardiae operierter, am 4. November zur Sektion in der pathologisch-anatomischen Anstalt gekommener Fall. Es handelte sich um einen 64jährigen Landwirt von Grosswangen (Luzern). Aus dem umfangreichen Sektionsprotokoll wollen wir nur das uns Interessierende heraus-

greifen. Die anatomische Diagnose lautete: Carcinoma ventriculi, Peritonitis chronica, Gastrotomia, allgemeine Atrophie, Struma cystica, hypostatische Pneumonie, Acne hyperplastica nasi. Bezüglich der letzteren ist dann näher ausgeführt: „Die Nase ist ganz unförmlich aufgetrieben, an Stelle der Nasenspitze eine fast hühnereigrosse, kleinhöckerige Geschwulst, an Stelle der beiden Nasenflügel je eine haselnussgrosse Geschwulst. Konsistenz schlaff, Farbe schmutzig-gelblich; Drüsenöffnungen weit, zum Teil durch schwarze, vergrösserte Pfröpfe verstopft.

In der auf Tafel I ersichtlichen Weise wurde das Präparat im Zusammenhang mit der Umgebung in Spiritus konserviert und präsentiert sich, freilich etwas durch die Schrumpfung im Alkohol beeinträchtigt, nunmehr nach 18 Jahren dem Untersucher in folgender Weise:

Die Haut der oberen Nasenhälfte ist vollständig normal und harmoniert in ihrem Aussehen ganz mit dem Befund der sonstigen Gesichtshaut an Stirn, Wangen etc.; allerdings fallen schon hier, auch auf weitere Entfernung deutlich erkennbar, allenthalben die weiten Öffnungen der Drüsenausführungsgänge auf. In scharfer, beinahe geradliniger Grenze heben sich von diesem gesunden Gewebe, den ganzen unteren Teil der Nase einnehmend und ihn zu einer unförmlichen Masse umgestaltend, drei deutlich voneinander durch tief einschneidende Furchen getrennte, geschwulstförmige Lappen ab; sie entsprechen der Nasenspitze und den beiden Nasenflügeln, welche Partien vollständig in der Geschwulst aufgegangen sind. Der mittlere Lappen, der kolossalste von den dreien, hängt, von der Seite gesehen (Tafel II), bis über den Mund herab, die Unterlippe noch teilweise bedeckend. Der rechte Nasenflügellappen ist vollständig für sich und steht mit dem Mittellappen durch eine normaldicke Brücke in Verbindung; der linke Lappen dagegen ist nur vorne und oben durch die oben erwähnte Furche deutlich vom Nasenspitzentumor getrennt, während er im sonstigen mehr oder weniger mit ihm zusammenhängt. Von diesen Verhältnissen kann man sich am besten überzeugen, wenn man die über den Mund herabhängende Partie in die Höhe hebt und

Tafel I.

Tafel II.

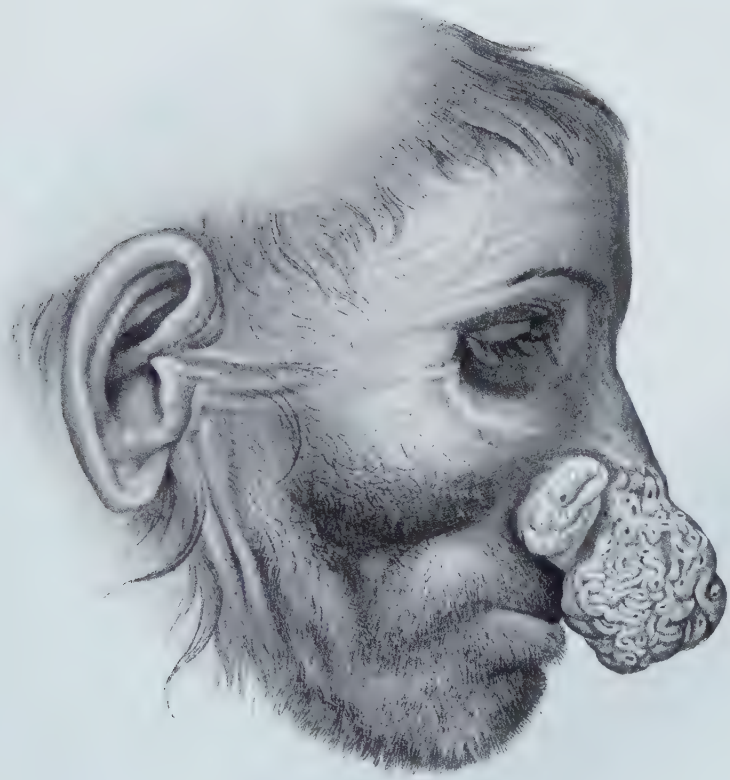

die Nase von unten betrachtet. Man erkennt dann, dass die reichlichere Entwicklung der Neubildung auf der linken Seite nicht nur die teilweise Verstreichung der trennenden Furche verursachte, sondern auch bewirkte, dass die ganze mittlere Partie nach der rechten Seite, als dem locus minoris resistentiae verschoben wurde. Der Mittellappen liegt also exzentrisch, so zwar, dass sein grösserer Teil sich rechts befindet (auf Tafel I ersichtlich). Der linke Nasenflügellappen ist ausserdem durch eine Querfurche in zwei ungleichgrosse Hälften zerlegt; rechts findet sich diese Furche nur angedeutet. Die Grössenverhältnisse entsprechen annähernd den dem Sektionsprotokoll entnommenen Angaben. Die Geschwulst fühlt sich, trotz der Konservierung in Spiritus weich und schlaff an, nur der rechte Nasenflügel ist von etwas derberer Konsistenz.

Die Oberfläche der von vorne und von der Seite sichtbaren Partien der Geschwulst ist von kleinhöckeriger Beschaffenheit, mit zahlreichen Windungen versehen und von vielen, meist nur oberflächlichen Furchen durchsetzt. Nur an einigen Stellen reichen diese Furchen tiefer hinab, und gewinnt die Oberfläche dann ein zerklüftetes Aussehen. Die ganz abnorm erweiterten Öffnungen der Talgdrüsenausführungsgänge liegen teils auf der Höhe der Windungen, teils, und zwar in grösserer Zahl, münden sie trichterförmig in die Tiefe der Furchen. Manchmal zeigen sie sich durch einen dicken Pfropf verschlossen, der sich auf mässigen Druck als makkaroniähnliches Band ausdrücken lässt. Besonders an der Übergangsstelle der gesunden zur erkrankten Haut zeigt sich die von Unna erwähnte Ähnlichkeit der Talgdrüsenöffnungen mit den Öldrüsenporen einer Apfelsine.

Etwas anders geartet dagegen ist die Oberfläche des hinteren, der Oberlippe gegenüberliegenden Teiles des Mittellappens; hier ist die kleinhöckerige Beschaffenheit bei weitem nicht so ausgeprägt, von Zerklüftung keine Spur, Furchen und Windungen fast ganz verstrichen, alles mehr glatt; die Poren sind an Zahl und Grösse geringer.

Mikroskopische Untersuchung:

Entsprechend diesen wahrgenommenen Unterschieden wurden sowohl der vorderen als auch der hinteren Seite des Tumors Stückchen zur mikroskopischen Untersuchung entnommen. Sie wurden in Alkohol gehärtet, in Celloidin eingebettet und dann geschnitten. Die verschiedenen Färbungen wurden genau nach der in der Basler pathologisch-anatomischen Anstalt geübten Vorschrift ausgeführt. Es kamen in Anwendung: a) Fibrinfärbung nach Weigert; b) Elastinfärbung nach Weigert; c) Hämalaun-Eosinfärbung; d) Van Giesonfärbung nach Vorfärbung mit Eisen-Hämatoxylin; e) Bismarckbraun-(Vesuvin)-Färbung; f) Methylenblaufärbung nach Jadassohn:

1. Färbung in: Methylenblau 1,0 / Borax 1,0 / Wasser 100,0 } ½ Stunde
2. Abspülen in ¼ % Essigsäure
3. Alkohol 70 %
4. Entwässern
5. Xylol
6. Kanadabalsam.

g) Dahliafärbung nach Ehrlich:

1. Färbung in: Alcohol absol. 50,0 / Aq. destill. 100,0 / Eisessig 12,5 / Dahlia bis zur Sättigung } 4—6 Stunden
2. Abspülen in Wasser
3. Entfärben in Alkohol
4. Kanadabalsam.

h) Dahliafärbung nach Westphal:

1. Färbung in: Alaunkarmin 100,0 / Glyzerin 100,0 / Stark Dahliahaltiger Alkohol 100,0 / Eisessig 20,0 } mehrere Stunden

2. Abspülen in Wasser
3. Trocknen
4. Kanadabalsam.

Untersuchen wir nun I. Schnitte, die gewonnen wurden von den aus der vorderen Partie ausgeschnittenen Stückchen, so fällt uns hier schon bei Betrachtung mit unbewaffnetem Auge auf, dass die Oberfläche nicht glatt ist, sondern durch die weiten Poren wie gelappt erscheint. Bei schwacher Vergrösserung (Leitz, Okular I, Objekt. 2) erkennt man, dass annähernd parallel, meist schräg in die Tiefe Gänge verlaufen, die nichts anderes vorstellen als die enorm, manchmal cystös erweiterten Ausführungsgänge der Talgdrüsen; sie reichen oft ziemlich tief ins Gewebe der Kutis hinein und sind mit Epithel ausgekleidet, das bis zur Einmündung der Drüsenläppchen in seinen oberen Schichten verhornt ist. Rings um den Ausführungsgang herum gruppieren sich die Talgdrüsenläppchen, die bedeutend grösser als normal und von annähernd rundlicher Form sind. Aber nicht nur am Grunde der Gänge, oft schon dicht unter der Hautoberfläche ist alles voll von den Talgdrüsenläppchen, die sekundäre und tertiäre Bildungen aufweisen. So kommt es, dass die Hautoberfläche von den Läppchen in die Höhe gewölbt ist, während die Mündung des Ausführungsganges dadurch mulden- oder trichterförmig eingezogen erscheint. An diesen Stellen ist die sonst normale Epidermis verdünnt, der Papillarkörper niedrig, hie und da wie abgeflacht. Hier beherrschen also die Talgdrüsen das Bild; doch sieht man zwischen ihnen eine Unmenge von Gefässen, teils quer, teils, was sehr häufig ist, längs getroffen, so dass man sie fast durch die ganze Dicke der Kutis bis hinauf zu den Papillen verfolgen kann. Die Kutis selbst erscheint hier stellenweise ganz normal, nur um die erweiterten Ausführungsgänge herum sklerosiert, in dicken Balken angeordnet. (Tafel III Fig. 1.)

II. Anders ist das Bild, wenn wir die Präparate aus der hinteren, der Lippe gegenüberliegenden Tumorfläche betrachten. Hier ist schon makroskopisch eine mehr glatte Oberfläche zu sehen, die Einsenkungen der Epidermis sind nicht so zahlreich

und nicht so tief wie vorhin. Ferner fällt eine etwa erbsengrosse Cyste auf, deren Lumen mit Inhalt erfüllt ist. Bei schwacher Vergrösserung sieht man, dass die Talgdrüsen hier fast ganz fehlen, nur in der einen Ecke zeigt sich ein dem vorher beschriebenen ähnliches Bild, doch sind die einzelnen Talgdrüsenläppchen lange nicht so voluminös, und die Ausführungsgänge von fast normaler Gestalt. Daran schliesst sich nun, dicht unter der Oberfläche der Haut gelegen, an einzelnen Schnitten vollständig in sich geschlossen, an anderen nach oben offen und mit der Aussenwelt kommunizierend, die ganz mit epidermoidaler Auskleidung versehene Cyste an, die so gross ist, dass sie gerade das ganze Gesichtsfeld einnimmt. Sie ist von annähernd rundlicher Gestalt. Ihr Inhalt, aus Talg und Epithelbrei bestehend, zeigt, dass es sich um einen enorm cystös erweiterten Talgdrüsenausführungsgang handelt. Alles übrige ist Bindegewebe, nirgends mehr, abgesehen von der erwähnten Ecke, auch nur eine Spur von Talgdrüsen. Hier haben wir es entschieden mit Hypertrophie der Kutis und Subkutis zu tun. Die Fasern sind um die Cyste herum dicht, das Gewebe erscheint hier sklerosiert, im allgemeinen aber ist das Bindegewebe groblückig, locker, zart, welligfaserig. Allenthalben wird es durchzogen von erweiterten, manchmal varikösen Gefässen, mit oft stark hypertrophischer Wand. Die Gefässe sind in solcher Anzahl vorhanden, dass man nicht annehmen kann, dass es sich nur um erweiterte und eben deshalb erst sichtbare Gefässe handelt, wie dies Dohi behaupten will. Hier hat offenbar neben Erweiterung auch eine Neubildung von Gefässen Platz gegriffen. (Tafel III Fig. 2.)

Betrachtet man die unter I und II beschriebenen Schnitte nunmehr bei stärkerer Vergrösserung (Okular I, Objekt. 7), so erweisen sich die Zellen in den Talgdrüsenläppchen als normal, sehr gross. Ihr Protoplasma ist, namentlich in den mit Hämalaun-Eosin behandelten Präparaten stark tingiert, besonders an der Peripherie. Die Kerne sind schwach gefärbt, manchmal fehlen sie; stellenweise ist Verhornung zu konstatieren. Im hypertrophischen Bindegewebe der Kutis finden sich reichlich rundzellige

Infiltrate eingelagert, besonders um die Gefässe und um die erweiterten Ausführungsgänge.

Da die meisten Autoren, wir nennen hier nur Unna, Dohi und Solger, in diesen Infiltraten Mastzellen, Riesenzellen und vor allem Plasmazellen nachweisen konnten, machten auch wir uns daran, bei starker Vergrösserung über die Natur der in den Infiltraten angehäuften Zellen Klarheit zu gewinnen. Leider war das jedoch nicht möglich, denn die verschiedenen angewandten, spezifischen Färbungsmethoden fielen mehr oder weniger negativ aus. So konnten bei den mit Methylenblau nach Jadassohn gefärbten Schnitten die Plasmazellen nicht gefunden werden; dagegen zeigte sich bei schwacher Vergrösserung das ganze Gesichtsfeld wie übersät mit auffallend dunkel tingierten Zellen, die sich von der hellen Färbung der Umgebung scharf abhoben. Eine bestimmte Lokalisation dieser Zellen konnte nicht mit Sicherheit eruiert werden, wenn es auch schien, dass speziell die Umgebung der Gefässe von ihnen bevorzugt sei.

Um nun zu prüfen, inwieweit die Schnitte überhaupt einer Kernfärbung zugänglich seien, wurde eine Anzahl von ihnen im Brutofen mit Bismarckbraun gefärbt, ja sogar stark überfärbt (die letzten bis zu 4 Stunden), und es stellte sich heraus, dass trotzdem keine allgemeine Kernfärbung zu erzielen war. Dagegen zeigte sich, in überraschender und deutlicher Weise, das gleiche Bild wie vorher bei den nach Jadassohn gefärbten Schnitten, nur waren die allenthalben verstreuten Zellen diesmal dunkelbraun statt wie vorher dunkelblau. Bei stärkerer Vergrösserung machten diese Zellen den Eindruck von Mastzellen. Die meisten waren von länglich spindliger Form, oft mit feinen Ausläufern versehen; das Protoplasma körnig und dunkel, der länglich ovale Kern heller. Um die Natur dieser Zellen zu erforschen, wurden spezifische Mastzellenfärbungen nach Ehrlich und Westphal gemacht, jedoch mit negativem Erfolg. Wir hatten also weder sicher Plasma- noch Mastzellen nachweisen können, wohl aber diffus über das Gewebe verstreute, den Mastzellen auffallend ähnelnde Zellen, deren Natur wir offen lassen müssen. Auch

Riesenzellen konnten wir nicht finden, ebensowenig den Acarus folliculorum. Wieviel von diesen negativen Befunden auf Kosten der, jedenfalls infolge des ziemlichen Alters des Präparates, schlechten Färbbarkeit der Schnitte und speziell Kerne, wieviel auf wirkliches Fehlen der einen oder anderen Zellart in unserem Falle zu setzen ist, vermögen wir, so bedauerlich es auch ist, nicht zu entscheiden.

Immerhin genügen die Schnitte, besonders die mit Eisenhämatoxylin – van Gieson gefärbten, wonach auch die Figuren 1 und 2 auf Tafel III gezeichnet wurden, durchaus, um zu erkennen, dass wir es in unserem Falle mit einem echten Rhinophyma zu tun haben. Ist schon der äussere Befund und speziell die Lokalisation an Nasenspitze und Nasenflügeln typisch, so stimmt auch die mikroskopische Ausbeute mit dem überein, was wir als Resumé der Anschauungen der verschiedenen Forscher über das Rhinophyma oben bereits niedergelegt haben. Und das ist ja auch erklärlich; denn nur dadurch, dass sich die drei Hauptmomente der Veränderungen, Hypertrophie und Hyperplasie von Bindegewebe und Talgdrüsen, ferner Erweiterung und Neubildung von Blutgefässen in unserem Falle gleichzeitig, und jeder für sich in ausserordentlichem Masse einstellten, konnte es überhaupt zu der monströsen Nasendifformität kommen, die uns auf Tafel I und II so sehr in die Augen fällt.

Solange über die Entstehung der Pfundnase nicht die gleiche Einigkeit erzielt ist wie über das ausgebildete Rhinophym, möchten wir von all den vielen Namen, die sie erhalten hat, in erster Linie der Bezeichnung „Rhinophyma“ das Wort reden, die, ohne auf die Natur des Leidens einzugehen, nichts anderes als ein Nasengewächs bedeutet[1]). Trendelenburg schlägt vor, den gutartigen, homöoplastischen Tumor einfach Fibrom oder Fibroma molluscum zu nennen; damit erscheint uns zu

[1]) Ein Analogon ist die Epulis, eine topographische Bezeichnung für alle am Processus alveolaris vorkommenden Neubildungen, ohne Rücksicht auf deren histologischen Bau, auf Gut- oder Bösartigkeit, gleichgültig, ob sie vom Zahnfleisch, Periost oder Kieferknochen ausgehen.

wenig gesagt. Umgekehrt dürfte Cysto-Adeno-Fibrom nach Lassar zu weit gehen und den Anschein erwecken, als hätten wir es mit einer echten Geschwulst, einer adenomartigen Bildung zu tun. Unter Adenoma ist aber, wie bekannt, und wie es z. B. Barlow (32) speziell für die drüsigen Hautanhänge ausführt, eine Drüsenneubildung zu verstehen, die zwar mehr oder weniger den Bau einer Drüse nachahmt, aber doch vom Muttergewebe verschieden ist und vor allen Dingen die Funktion derselben nicht mehr erfüllen kann. Alle Tumoren aber, bei denen es sich um Neubildung oder Volumzunahme von sonst normal funktionierenden Drüsen handelt — und dies ist nach allen bisherigen Befunden beim Rhinophyma der Fall — sind höchstens als Drüsenhyperplasien, wenn nicht gar nur -hypertrophien zu bezeichnen. Letztere Einschränkung erscheint darum geboten, da hier eine Unterscheidung von einer einfachen Vergrösserung präexistierender Drüsen von einer numerischen echten Drüsenvermehrung, wegen der schon in der Norm und individuell so wechselnden Form und Grösse und Zahl der Talgdrüsen der grössten Schwierigkeit begegnet. Abgesehen davon, dass also der Begriff Adenom bei der Talgdrüsenveränderung des Rhinophyms sich nicht rechtfertigen lässt, würde diese Bezeichnung unserer harmlosen Bildung noch etwas unterschieben, was ihr entschieden nicht zukommt, nämlich die Eventualität einer malignen Degeneration, welche bei Adenomen, wie wir wissen, trotz ihrer im allgemeinen benignen Natur, immerhin gelegentlich in Frage kommen kann.

Mikroskopische Untersuchung eines zweiten Falles.

Als wir die Untersuchung bereits abgeschlossen hatten, erhielten wir durch die zu aufrichtigem Danke verpflichtende Liebenswürdigkeit des Herrn Prof. Enderlen, Direktor der chirurgischen Universitätsklinik zu Basel, Gelegenheit, ein Präparat von einem vor Jahren in Marburg operierten Rhinophyma zu sehen. Wir waren so erfreulicherweise in den Stand gesetzt, die Beobachtungen, die wir an dem eigenen Fall gemacht hatten, mit den

Ergebnissen des zweiten Falles zu vergleichen und in manchen Punkten, die noch offen blieben, zu ergänzen. So konnten wir zunächst einmal die ausserordentliche Gleichförmigkeit konstatieren, auf die schon v. Bruns bezüglich der Erscheinungen beim Rhinophyma hingewiesen hat und die sich ungeachtet aller feineren Unterschiede auch hier deutlich offenbarte. Wir fanden vollständig übereinstimmende Bilder in bezug auf die auffallende Vergrösserung der Talgdrüsen, ferner bezüglich der oft bis tief in das Gewebe der Kutis hinabreichenden, stellenweise cystös erweiterten Ausführungsgänge. Auch hier reichte die oberflächlich verhornte Epithelschicht hinab bis zu den Einmündungen der Läppchen in den Drüsenausführungsgang. An einer Stelle konnten wir auch wahrnehmen, wie durch die Wucherung des umliegenden Bindegewebes der Ausführungsgang nahe seiner Ausmündungsstelle an die Oberfläche komprimiert wurde, während er unterhalb sich enorm erweitert fand. An der gleichen Stelle erwies sich auch die Epithelschichte breiter und dicker als sonst, also ebenfalls gewuchert, und trug so ihrerseits noch zur weiteren Verengerung des Lumens des Ausführungsganges bei. Dieser Vorgang gibt ja neben dem mechanischen Verschluss des Ausführungsganges durch einen Talgpfropf ein zweites, nicht unwesentliches Moment ab für die Stauung des Sekretes der Talgdrüsen und so des weiteren für die cystöse Erweiterung des Ausführungsganges. Auf diesen Umstand hatten schon verschiedene Autoren aufmerksam gemacht, und wir sind nun in der Lage, ihn voll und ganz zu bestätigen, während wir ihn im ersten Falle nicht überzeugend nachzuweisen vermochten.

Die schon oben erwähnte Wucherung des Bindegewebes macht sich nicht nur um die Ausführungsgänge herum bemerklich, sondern ist gleichmässig überall zu finden; doch macht das Bindegewebe nirgends, wie manchmal bei den Präparaten unseres ersten Falles, den Eindruck der sklerotischen Induration, sondern es ist lockeres, sukkulentes Gewebe, durchzogen von äusserst zahlreichen, erweiterten Gefässen. Die Infiltrate um die Drüsenausführungsgänge, um die Drüsenläppchen und um die Gefässe sind wesentlich

zahlreicher und grössere Bezirke umfassend, als wir sie bei unseren eigenen Schnitten wahrnehmen konnten.

Bei stärkerer Vergrösserung war an den erweiterten Gefässen deutlich eine Hypertrophie der Wand zu erkennen; die Endothelien sind wie aufgequollen. Diese Verdickung der Gefässwände dürfte der Ausdruck einer Reaktion auf die Erweiterung der Gefässe sein, also eine Art Kompensation, worauf schon Dohi hingewiesen hat. Von Gefässneubildung konnten wir uns hier nicht überzeugen, während sie auf verschiedenen Schnitten unseres eigenen Falles, wie schon oben erwähnt, zweifellos gegeben ist. In der Umgebung der Gefässe zeigte sich, deutlicher als im ersten Falle, neben hypertrophischen Bindegewebszellen Neubildung solcher Zellen. Oft finden sich auch erweiterte Lymphgefässe in der Umgebung und Begleitung der Gefässe.

Die zelligen Infiltrate bestehen zum grössten Teile aus Lymphocyten, spärlichen grossen Bindegewebszellen, polynukleären Leukocyten, und aus zahlreichen, stellenweise sogar in grösseren Massen angehäuften Unna'schen Plasmazellen, für die Marschalkó (33) als bessere Bezeichnung den Namen Krümelzellen[1]) vorgeschlagen hat. Unna hält diese Plasmazellen für Abkömmlinge der fixen Bindegewebszellen, Marschalkó hingegen glaubt auf Grund seiner umfangreichen Untersuchungen die Krümelzellen aus den Lymphocyten ableiten zu müssen, ein bekanntlich äusserst strittiger Punkt, auf dem trotz der Bemühungen vieler Forscher Sicherheit noch nicht erzielt ist. Wenn wir also auch auf diese Streitfrage hier nicht eingehen können, soviel steht doch jedenfalls fest, dass sich diese Zellart überall da vorfindet, wo entzündliche Prozesse im Spiele sind. Die Infiltrate sind also entzündlicher Art, was ja auch aus der Proliferation der Bindegewebszellen hervorgeht. Die Form der Plasmazellen ist rund, meist oval, hie und da etwas polygonal; der Kern liegt exzentrisch, ist rund, die dunkel gefärbten Chromatinkörner sind radförmig an der Peripherie angeordnet, das Proto-

[1]) Wegen der eigenartigen Struktur des Protoplasmas.

plasma erscheint am Zellrand am stärksten gefärbt, so dass in der Mitte des Zellleibes sich ein heller Hof findet. (Tafel III, Fig. 3.)

Mastzellen und Riesenzellen vermochten wir auch in diesem Präparate nicht nachzuweisen; ebensowenig Abszesse um die Ausführungsgänge herum, die vielfach bei Rhinophyma aufgefunden wurden; nirgends zeigte sich in den infiltrierten Geweben eine Spur von Erweichung oder Nekrose. Nach Unna hätten wir es also hier mit reiner Rosacea, ohne Acne, zu tun. Der Acarus folliculorum konnte auch hier nicht nachgewiesen werden.

Am Schlusse meiner Arbeit angelangt, möchte ich auch an dieser Stelle meinem hochverehrten Lehrer Herrn Prof. Dr. E. Kaufmann meinen tiefgefühlten Dank für die Überlassung des Themas, vielseitige Anregung und Förderung im Verlauf dieser Arbeit aussprechen.

Tafel III.

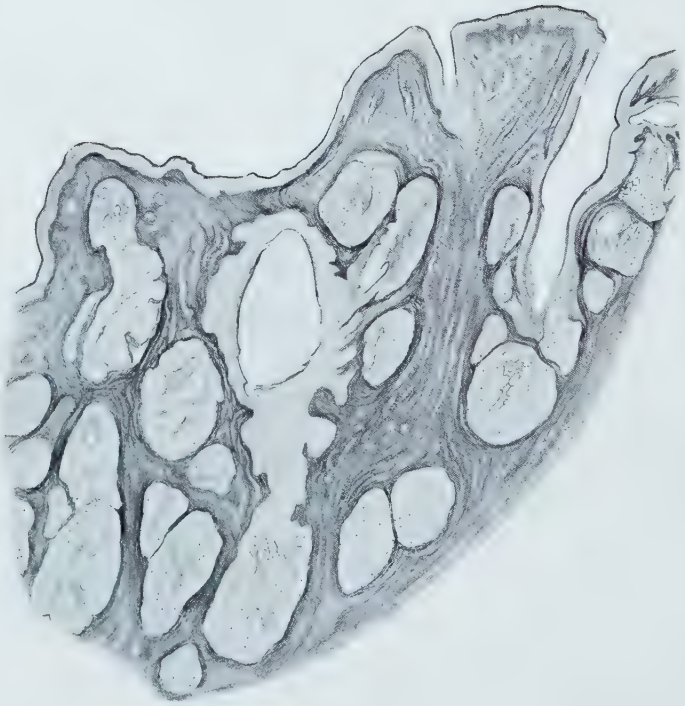

Fig. 1.

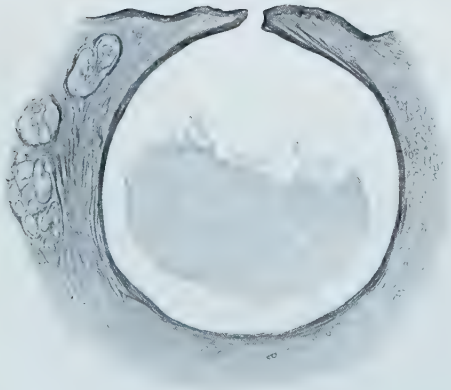

Fig. 2.

Fig. 3.

Erklärung der Abbildungen auf Tafel III.

Figur 1: Hypertrophische Talgdrüsenläppchen, deren Zellen stellenweise Verhornung zeigen. In der Mitte Querschnitt eines cystös, rechts Längsschnitt eines stark erweiterten Ausführungsganges, beide mit epidermoidaler Auskleidung. Papillarkörper abgeflacht. Bindegewebe von vielen, erweiterten Blutgefässen durchsetzt, um die Läppchen und Ausführungsgänge herum sklerosiert. Mässige entzündliche Infiltrate. (Schwache Vergrösserung.)

Figur 2: Talgdrüsencyste, direkt unter der Hautoberfläche gelegen. Bindegewebe in ihrer unmittelbaren Umgebung sklerotisch induriert, sonst wellig faserig, mit unzähligen erweiterten Gefässen. Links nur wenig vergrösserte Talgdrüsenläppchen. (Lupenvergrösserung.)

Figur 3: Plasmazellen aus einem Infiltrat. (Starke Vergrösserung.) Figuren 1 und 2 stammen vom ersten, Figur 3 vom zweiten Fall.

Literatur.

1. Rizzoli, Clinique chirurg. 1877. Appendix. pag. 35.
2. Meckel, Joh. Fried., Handbuch d. path. Anat. Leipzig. 1816.
3. Simon, Gust., Die Hautkrankheiten durch anatomische Untersuchungen erläutert. Bd. III. 2. Aufl. 1851. pag. 362.
4. Foerster, Aug., Handbuch d. spez. path. Anat. 1854.
5. Porta, Schmidts Jahrbücher d. in- und ausländischen Medizin, Jahrgang 1857. Bd. 96.
6. Virchow, Die krankhaften Geschwülste. 1862—63.
7. Weber, O., in v. Pitha u. Billroth, Handbuch d. allg. u. spez. Chir. 3. Bd. 1. Abtlg. A. Abschnitt III, § 115, Stuttgart. 1866—1873.
8. Hebra-Kaposi, Lehrbuch d. Hautkrankh. 1874. Bd. I. pag. 621.
9. Hebra, Hans v., Archiv f. Dermat. und Syph. 1881.
10. v. Esmarch u. Kulenkampff, Die elephantiastischen Formen. Hamburg 1885. pag. 142.
11. Trendelenburg, in Billroth u. Lücke, Deutsche Chir. 1886. Lieferung 33. 1. Hälfte. Verletzungen u. chir. Krankh. d. Gesichtes. 1. Hälfte.
12. Birch-Hirschfeld, Lehrb. d. path. Anat. Bd. II. 1. 1887. pag. 348.
13. Villaret, Handwörterbuch d. ges. Medizin. 1888.
14. Lassar, Bericht über d. Sitzungen d. Abtlg. f. Derm. u. Syph. während d. 62. Versammlg. deutsch. Naturf. u. Ärzte. Ref. in Monatsh. f. prakt. Derm. 1889. Bd. II. pag. 376; Derm. Vereinig. zu Berlin, Sitzg. vom 5. Sept. 1889. Ref. in Monatsh. f. prakt. Derm. 1890. Bd. I. pag. 35; Über Rhinophyma, Derm. Zeitschr. Bd. II. pag. 485. 1896.
15. Jessner, Kompendium d. Hautkrankheiten. 1893. pag. 182.
16. Unna, Histopathologie d. Hautkrankheiten. 1894. pag. 237 u. ff.
17. Lesser, Lehrbuch d. Hautkrankheiten. 1895.
18. Ziegler, Lehrbuch d. spez. path. Anat. 1895. pag. 459.
19. Kaposi, Eulenburgs Realenzyklopädie. 1895. Bd. I. pag. 200.
20. Dohi, Ein Beitrag zur Kenntnis des Rhinophyma, Archiv f. Derm. u. Syph. Bd. 37. 1896. pag. 361.

21. Pottgiesser, Acht Fälle von Rhinophyma. Inaug.-Diss. Würzburg 1899.
22. Krieger, Beiträge zur Kenntnis des Rhinophyma. Dermatol. Zeitschrift. 1898. Nr. 5.
23. Koenig, Lehrbuch d. spez. Chir. 1898. Bd. I. pag. 274.
24. Wende, Rhinophyma. Buffalo, medical journal. Okt 1899. Nr. 3. pag. 207.
25. Solger, Über Rhinophyma, Archiv. f. Derm. u. Syph. Bd. 57. 1901. pag. 409.
26. Barlow, Über Adenomata sebacea. Deutsch. Arch. f. klin. Med. Bd. LV. pag. 61.
27. Jadassohn, In Kocher u. de Quervain, Realenzkyl. d. ges. Chir. 1903.
28. v., Bruns, Beiträge z. klin. Chir. Bd. 39. Heft 1, pag. 1. 1903.
29. Kaufmann, E., Lehrbuch d. spez. path. Anat. 3. Aufl. Berlin. 1904, pag. 1120.
30. Bogrow, Das Rhinophyma und seine Behandlung. Berl. klin. Wochenschrift 1904. Nr. 32. pag. 852.
31. Leser, E., Die spezielle Chirurgie. Jena 1904. pag. 123.
32. Barlow, Über Adenomata sebacea, Deutsch. Arch. f. klin. Med. Bd. 55. 1895. pag. 71.
33. v., Marschalkó, Über die sogenannten Plasmazellen. Archiv. f. Derm. u. Syph. Bd. 30. pag. 3 u. 241. 1895.